

# MALFORMACIONES CONGÉNITAS DEL OÍDO INTERNO. REVISIÓN DE TEMA

## Congenital Malformations of the Inner Ear

Laura Vanessa Ramírez Pedroza<sup>1</sup>  
Hernán Darío Cano Riaño<sup>2</sup>  
Federico Guillermo Lubinus Badillo<sup>2</sup>



### Palabras clave (DeCS)

Oído  
Oído interno  
Pérdida auditiva  
Vestíbulo del laberinto  
Cóclea  
Imagen por resonancia magnética

### Key words (MeSH)

Ear  
Ear, inner  
Hearing loss  
Vestibule, labyrinth  
Cochlea  
Magnetic resonance imaging

### Resumen

Existe una gran variedad de malformaciones congénitas que pueden afectar al oído interno, con distintas fisiopatologías, diferentes estructuras alteradas y edad de aparición de los síntomas. Por lo anterior, es necesario conocer e identificar dichas alteraciones, con el fin de actuar oportunamente y reducir el riesgo de las complicaciones, entre otras —de gran importancia— las alteraciones en el área del lenguaje y en el ámbito social.

### Summary

There are a great variety of congenital malformations that can affect the inner ear, with a diversity of physiopathologies, involved altered structures and age of symptom onset. Therefore, it is important to know and identify these alterations opportunely to lower the risks of all the complications, being of great importance, among others, the alterations in language development and social interactions.

### 1. Epidemiología

Las malformaciones del oído se producen en 1 de cada 10.000 o 20.000 casos (1). Uno de cada 1.000 niños presenta algún grado de déficit auditivo neurosensorial, con edad promedio al diagnóstico de 4,9 años. Se ha determinado que la prevalencia de alteraciones auditivas en recién nacidos con factores de riesgo fue de 9,52 % (2).

### 2. Factores de riesgo

- Sexo masculino
- Consumo de ototóxicos
- Permanencia en unidad de cuidado intensivo (UCI) mayor de cinco días
- Peso inferior a 1.500 gr
- Edad gestacional menor a 34 semanas
- Exanguinotransfusión
- Hiperbilirrubinemia
- Distrés respiratorio por aspiración de meconio

- Alteraciones craneofaciales (3)
- Ventilación mecánica por más de cinco días
- Síndrome TORCH (4)

### 3. Embriología del oído interno

El oído medio y el interno comparten origen embrionario, pero el desarrollo del oído interno es independiente, lo que explica por qué las malformaciones de este suelen aparecer de manera aislada a diferencia de las malformaciones en el oído medio y externo, las cuales se presentan con mayor frecuencia combinadas (2,5).

En el oído interno se encuentra una estructura denominada laberinto óseo o cóclea, la cual se desarrolla entre la cuarta y octava semana de gestación a partir del crecimiento de la cápsula ótica (5,6) que aparece dorsal al segundo arco branquial durante la tercera semana y se aleja de la porción vestibular del oído interno durante el primer trimestre formando una espiral de alargamiento. El vestíbulo está completa-



<sup>1</sup>Médico general. UNAB. Bucaramanga, Colombia.

<sup>2</sup>Médicos radiólogos. Clínica Foscal, Floridablanca, Colombia

mente desarrollado en la semana once y los canales semicirculares entre la semana diecinueve y la veintidós. La osificación del laberinto se completa en la semana veintitrés y el desarrollo del oído interno estará completo en la semana veintiséis (7). Las malformaciones estructurales del oído interno que puedan diagnosticarse mediante estudios radiológicos se deben a defectos entre las semanas cuarta y octava (5) y representan el 20 % de los casos de sordera congénita, mientras que lesiones posteriores que afectan al epitelio sensorial, no tienen representación por imagen (5) y constituyen el 80 % de los casos de sordera congénita (8).

### 3. Anatomía del oído interno

El oído interno consiste en un laberinto óseo que se encuentra rodeado por una membrana laberíntica y contiene en su estructura el vestíbulo, la cóclea, los canales semicirculares, el acueducto vestibular y el acueducto coclear. El espacio que se encuentra en el laberinto óseo es el laberinto membranoso y en su interior lleva dos fluidos conocidos como perilinfa y endolinfa (7,9).

El vestíbulo contiene el utrículo y el sáculo, los cuales hacen parte del laberinto membranoso. Por su parte, el acueducto vestibular es una estructura tubular que surge del vestíbulo, contiene el ducto y el saco endolinfático, los cuales están conectando al utrículo y al sáculo del vestíbulo. El acueducto vestibular está orientado diagonalmente en dirección al conducto auditivo interno y mide normalmente menos de 1,5 mm de diámetro. Por último, la cóclea consiste en un canal de espirales de  $2\frac{1}{2}$  a  $2\frac{3}{4}$  vueltas alrededor del modiolos, su diámetro disminuye gradualmente a medida que avanza hacia el ápice coclear. Por el canal coclear transcurre una lámina de espiral ósea que se proyecta desde el modiolos y divide a esta estructura en un compartimiento superior (rampa vestibular) y un compartimiento inferior (rampa timpánica), estos dos compartimientos se comunican a través del helicotrema, en el ápex coclear (7).

El conducto auditivo interno se extiende desde el laberinto al ángulo pontocerebeloso y contiene el séptimo y octavo pares craneales. El octavo par o nervio vestibulococlear está compuesto por tres ramas (inferior, superior y coclear). La rama superior e inferior del nervio ocupan el cuadrante posterosuperior y posteroinferior del conducto auditivo interno, respectivamente, y la rama coclear está localizada en el cuadrante anteroinferior (7).

### 4. Diagnóstico: Imágenes de TC y RM

La tomografía computarizada (TC) y la resonancia magnética (RM) se utilizan para el estudio de las patologías en el oído interno. La TC es el estudio imaginológico de elección para valorar las estructuras óseas del oído, mientras que la RM permite una mejor valoración de los tejidos blandos, como el laberinto membranoso, y además, la representación de los pares craneales (5). Como se mencionó, la prevalencia de alteraciones radiológicas detectables en pacientes con hipoacusia congénita va de 7 a 20 % (2).

### 5. Clasificación

La clasificación de las malformaciones congénitas del oído interno se describe de diferentes maneras en la literatura, para esta revisión se usará la clasificación por Sennaroglu y Saatci, del 2002 (10).

#### *Malformaciones cocleares*

- Deformidad de Michel: ausencia completa de todas las estructuras cocleares y vestibulares.
- Aplasia coclear: Ausencia completa de la cóclea.
- Deformidad de cavidad común: Cavidad quística que reemplaza a la cóclea y al vestíbulo.
- Hipoplasia coclear: Las dimensiones de la cóclea y del vestíbulo son más pequeñas de lo normal.
- Partición incompleta tipo 1 (IP-I): La cóclea carece de modiolos y se acompaña de un vestíbulo quístico grande.
- Partición incompleta tipo 2 (IP-II) o malformación de Mondini: La cóclea consiste en 1,5 vueltas, en las cuales, la vuelta media y apical se unen para formar un ápice de aspecto quístico, con el vestíbulo dilatado y el acueducto vestibular ampliado

#### *Malformaciones vestibulares*

Malformación de Michel, cavidad común, vestíbulo ausente, vestíbulo hipoplásico y dilatado.

#### *Malformaciones de canal semicircular*

Canal semicircular ausente, canal semicircular hipoplásico, canal semicircular dilatado.

#### *Malformaciones del canal auditivo interno*

Canal auditivo interno ausente, canal auditivo interno estrecho, canal auditivo interno dilatado.

#### *Hallazgos vestibulares y del acueducto coclear*

##### *Vestíbulo y acueducto coclear dilatado o normal*

En esta revisión se hace una breve descripción de las principales características imagenológicas de algunas de ellas y se muestran imágenes de TAC y RM de algunas malformaciones, tomadas en el servicio de radiología al que pertenecen los autores

#### *5.1 Malformación de Michel. Aplasia completa del laberinto membranoso*

Fue descrita por primera vez por Siebmann y Bing en 1907. Puede estar asociada con anomalías cardíacas. Representa el 6 % de las malformaciones cocleares y es la más grave (8).

Se debe a una alteración en el desarrollo de la cápsula ótica, la cual se produce antes de la tercera semana de gestación (7).

Radiológicamente se evidencia una ausencia total del laberinto membranoso y del laberinto óseo y, clínicamente, el paciente tendrá una hipoacusia neurosensorial total o cofosis, que no es posible tratar con prótesis auditivas (1).

#### *5.2 Aplasia e hipoplasia coclear*

La aplasia coclear representa el 5 % de las malformaciones cocleares (8). El desarrollo embrionario se detiene al final de la tercera semana de gestación y suele ser de etiología desconocida (5). La hipoplasia coclear representa el 12 % de las malformaciones cocleares (8) y se debe a una alteración en el desarrollo del conducto coclear durante la sexta semana de gestación. Clínicamente, los pacientes manifiestan hipoacusia neurosensorial unilateral o bilateral desde el nacimiento.

Ambas patologías se diagnostican mediante imágenes diagnósticas, en la aplasia coclear se confirma la ausencia de la cóclea y del vestíbulo, los canales semicirculares con frecuencia están malformados, globulares o dilatados y el nervio coclear y su conducto están ausentes; por el contrario, en la hipoplasia coclear se observa una cóclea pequeña (1-3 mm) con una espiral única primitiva; el vestíbulo y los canales semicirculares pueden ser normales o tener algún tipo de malformación (5).

### 5.3 Partición incompleta tipo 1 (PI-1). Anomalia quística cocleovestibular

Representa el 20 % de las malformaciones cocleares y se caracteriza por una cóclea quística y el vestíbulo dilatado (8). Se origina durante la quinta semana de gestación y afecta el desarrollo de la estructura interna coclear. Existen distintos grados de anomalías, el grado leve presenta la malformación solo a nivel de la cóclea con vestíbulo y conductos semicirculares normales y el modiolos ausente, a diferencia del grado más avanzado, en el cual, la cóclea, el vestíbulo y el conducto semicircular horizontal están agrandados globularmente y forman un contorno. Los hallazgos radiológicos se detectan mediante TAC (5) (figura 1).

### 5.4 Partición incompleta tipo 2 (PI-2). Aplasia de Mondini

La aplasia de Mondini es la segunda causa más frecuente de sordera congénita (5). Representa el 19 % de las malformaciones cocleares (8) y el 30 % de las malformaciones congénitas del oído interno (5). Se caracteriza por una triada conformada por un ápex coclear cístico, dilatación mínima del vestíbulo y un acueducto vestibular largo (8). Esta anomalía se origina por una detención del desarrollo durante la séptima semana (11) o detención en el desarrollo del oído entre los días 58 y 70 de gestación, lo cual ocasiona la interrupción del desarrollo coclear a una vuelta y media produciendo esta deformidad y asociándose con sordera completa y malformaciones vestibulares (12). En cuanto al diagnóstico, algunos pacientes con malformación de Mondini tienen una sordera neurosensorial ligera mientras que otros tienen una sordera profunda. En la TAC, es la malformación congénita con mayor variabilidad, ya que puede ser una sola cavidad quística o se puede diferenciar la espiral basal (11), pero el hallazgo clásico en la TAC es una vuelta basal normal con una cavidad pseudoquística que reemplaza las vueltas media y apical; el resto del oído es normal (2,11). Se detecta en un 20 % de los niños con hipoacusia neurosensorial congénita; de ellos, en el 65 % afecta a ambos oídos, y el 35 % es unilateral (2) (figura 2).

### 5.5 Malformaciones vestibulares y de canal semicircular

El desarrollo embriológico de los canales semicirculares inicia en la sexta semana de gestación y termina en la semana 22 (11). La presentación clínica se basa en alteración vestibular y puede causar diferentes grados de pérdida auditiva, dependiendo de la asociación que tenga con malformaciones cocleares. En ambos casos, el método diagnóstico de elección es la TAC (2). La resonancia magnética de alta resolución con reconstrucciones multiplanares también las detecta (figuras 3 y 4).

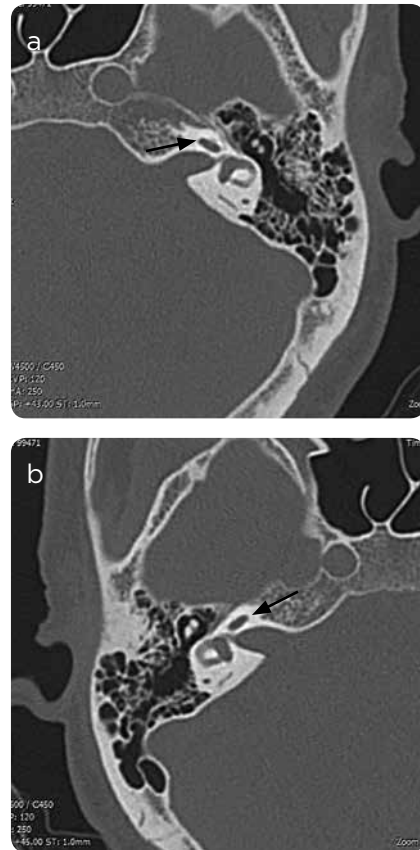


Figura 1. a y b) Oído izquierdo y oído derecho. Se observa la partición incompleta tipo 1 (PI-1) o anomalía quística cocleovestibular: La flecha en cada figura indica grado leve de partición incompleta, en este caso la malformación está solo en la cóclea, ya que no existe tabique interescalar ni modiolos, el vestíbulo y los conductos semicirculares son normales.

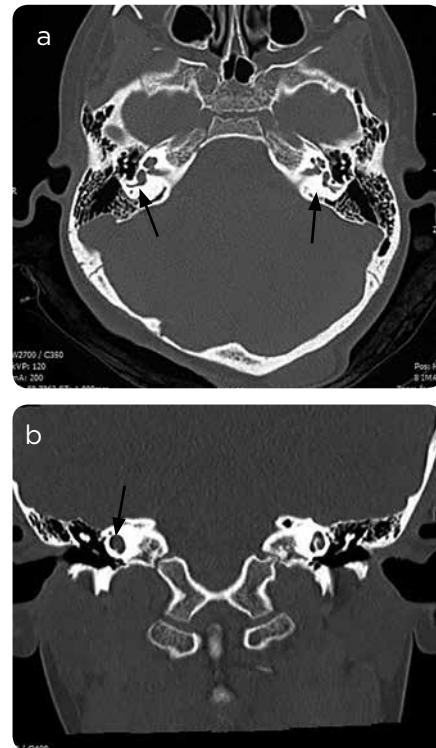


Figura 2. Malformación de Mondini. a) TAC corte axial: dilatación del vestíbulo derecho, al lado izquierdo se ve un vestíbulo de apariencia normal. Las flechas señalan el vestíbulo derecho dilatado y el izquierdo normal. b) TAC en corte coronal: la cóclea Derecha consiste en 1,5 vueltas, en las cuales, la vuelta media y apical se unen para formar un ápice de aspecto quístico.



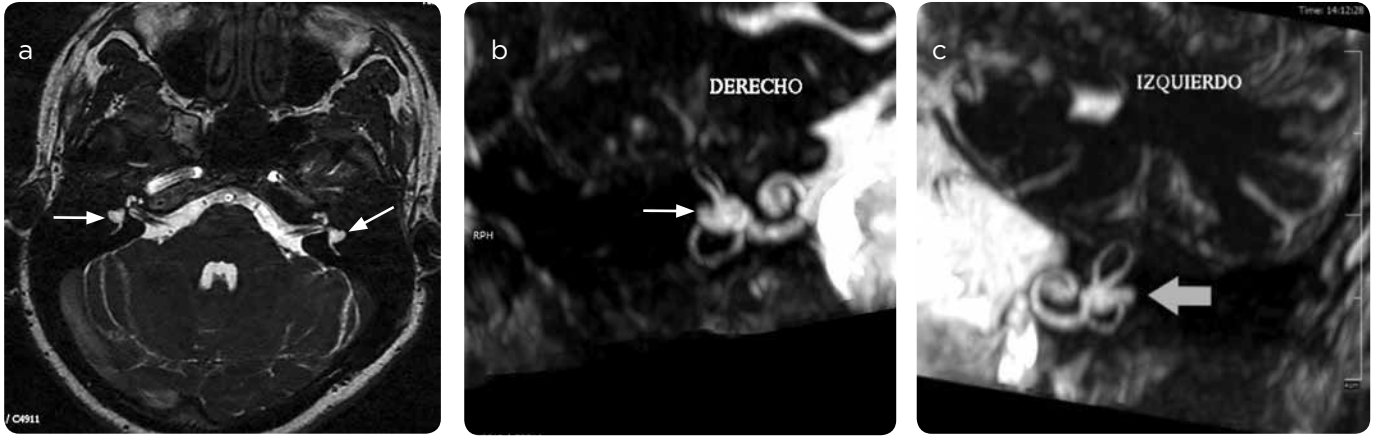


Figura 3. Canal semicircular lateral hipoplásico. RM T2 secuencia FIESTA. a) Corte axial de ambos oídos. b y c) Reconstrucción (tridimensional) coronal oblicuo. Se evidencia marcada disminución del tamaño del canal semicircular lateral, con un pequeño saco con pérdida de la apariencia tubular del canal semicircular lateral (flechas).

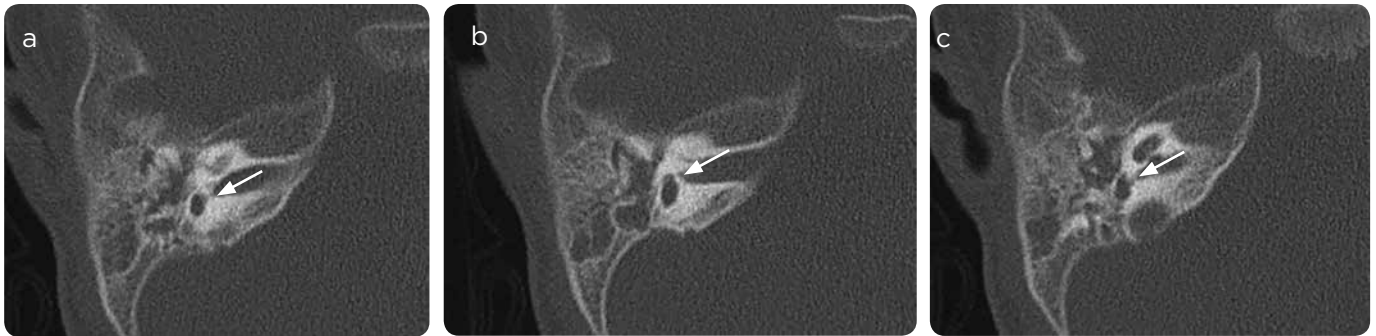

Figura 4. a, b y c). Imágenes axiales contiguas del peñasco derecho: hipoplasia del vestibulo, con canales semicirculares ausentes (flechas). Imágenes cortesía de la doctora Eliana Bonfante. UT Health Houston.

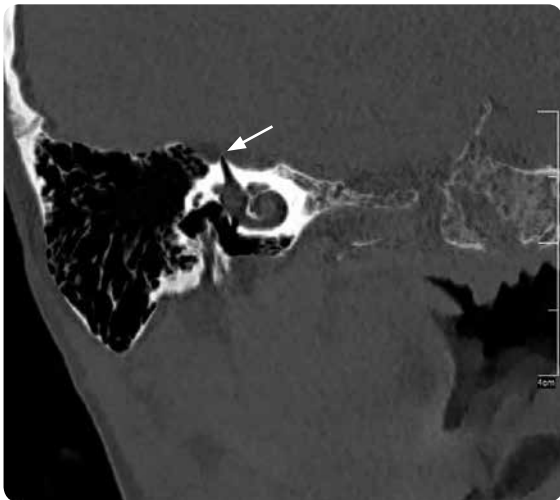


Figura 5. Dehiscencia de canal semicircular superior: Adelgazamiento asimétrico del reborde superficial del canal semicircular superior (flecha).

### 5.6 Dehiscencia del CSC superior

Fue descrita por primera vez en 1998 por Minor y colaboradores, como una condición en la cual la duramadre separa al conducto semicircular superior de la fosa craneal media debido a que la lámina gruesa de hueso que debería cumplir esta función se encuentra ausente por un desarrollo incompleto durante la primera infancia. Clínicamente se manifiesta con signos y síntomas vestibulares y auditivos como nistagmo rotatorio vertical, pérdida de la audición, *tinnitus* y vértigos recurrentes posteriores a maniobras que aumentan la presión del oído interno o a nivel intracraneal, por ejemplo, maniobra de Valsalva o un ruido muy fuerte (fenómeno de Tullio) (13,14) (figura 5).

### 5.7 Dehiscencia del CSC posterior

Los primeros casos se describieron en 2003, tiene una incidencia muy baja (15) en comparación con la de la alteración en el canal semicircular superior; sin embargo, se pueden encontrar juntas en algunos pacientes (16). Su causa puede ser por una pérdida parcial de la cobertura ósea que separa al conducto semicircular posterior de la fosa craneal posterior (15), o adquirida debido a erosión del bulbo yugular. Clínicamente es similar a la dehiscencia del canal semicircular superior debido a que presenta también fenómeno de Tullio y cambios de presión en el oído, por lo que son diagnósticos diferenciales y la única variación clínica entre ellos es la dirección del nistagmo rotacional (16).

### 5.8 Dehiscencia del CSC lateral

A diferencia de las anteriores, esta alteración generalmente es adquirida y se asocia a colesteatomas erosionados y mastoidectomías (17). Clínicamente se manifiesta como vértigo inducido por ruido, nistagmo ortogonal hacia el canal semicircular lateral y no se observan movimientos verticales (18).

### Referencias

- Rivera T. Malformaciones, traumatismos y tumores del oído. Hospital Universitario Príncipe de Asturias [internet]. S. f. [citado 2018 ene. 15]. Disponible en: [http://cirugia.uah.es/pregrado/docs/tema\\_11\\_malformaciones\\_traumatismos\\_tumores\\_oido.pdf](http://cirugia.uah.es/pregrado/docs/tema_11_malformaciones_traumatismos_tumores_oido.pdf)
- Mejía-Valdez P, Gutiérrez-Farfán I, Arch-Tirado E. Alteraciones anatómicas de oído detectadas por tomografía computarizada en niños con diagnóstico de cortipatía bilateral congénita de etiología no determinada. *Medigraphic Artemisa*. 2004;49(3).
- Izquierdo JC, Muñetón N, Jiménez Soracipa AP, Zea Castro M, Muñoz Aponte ZJ, León Chiquillo DA, Beltrán Echeverry ML. Prevalencia de alteraciones auditivas detectadas mediante tamizaje en recién nacidos con factores de riesgo en la Unidad Neonatal del Hospital de San José. *Acta de Otorrinolaringología & Cirugía de Cabeza y Cuello*. 2013;41(2):111-6.
- Reyes Gelves CA, Mejía Perdigón LJ, Carvajalino Monje I, Morón LS, Gelves Rosales JA. Factores de riesgo para el desarrollo de hipoacusia neurosensorial congénita: análisis de 10 años. *Acta de Otorrinolaringología & Cirugía de Cabeza y Cuello*. 2014;42(2): 87-92.
- Pont E, Mazón M, Montesinos P, Sánchez MÁ, Más-Estellés F. Diagnóstico por imagen: malformaciones congénitas y lesiones adquiridas del oído interno. *Acta Otorrinolaringol Esp*. 2015;66(4):224-33.
- Marsot-Dupucha K, Dominguez-Brito A, Ghaslia K, Chouarda C-H. CT and MR findings of Michel Anomaly: Inner Ear Aplasia. *Am J Neuroradiol*. 1999;20:281-4.
- Varsha MJ, Navlekar SK, Kishore GR, Reddy KJ. CT and MR imaging of the inner ear and brain in children with congenital sensorineural hearing loss. *Neurologic/head and neck imaging*. 2012;32:683-98.
- Sennaroglu G. Audiological findings and rehabilitation in children with inner ear malformations. Ankara: Hacettepe University, Department of Otolaryngology; 2002.
- Oghalai JS, Brownell WE. *Anatomy & Physiology of the Ear*. Chapter 44. McGrawHill.
- Sennaroglu L, Saatci I. A new classification for cochleovestibular malformations. *Laryngoscope*. 2002;112:2230-41.
- Sancho Serrano E, Escoarial Sanz O, Sebastián Cortés JM, Rivas Rodríguez P, Jiménez Vergara M, Vallés Varela H. Malformación congénita del oído interno. Displasia de Mondini. O.R.L. Aragón. 2000;3(1):38-9.
- Isaacson GC. Congenital anomalies of the ear. UpToDate [internet]. 2016 [citado 2018 ene. 15]. Disponible en: <https://www.uptodate.com/contents/congenital-anomalies-of-the-ear>
- Krombach GA, DiMartino E, Schmitz-Rode T, et al. Posterior semicircular canal dehiscence: a morphologic cause of vértigo similar to superior semicircular canal dehiscence. *European Radiology*. 2003;13(6):1444-50.
- Stimmer H, Hamann KF, Zeiter S, Naumann A, Rummeny EJ. Semicircular canal dehiscence in HR multislice computed tomography: distribution, frequency, and clinical relevance. *European Archives of Oto-Rhino-Laryngology*. 2012;269(2):475-80.
- Cisneros AI, Whyte J, Martínez C, Gracia-Tello B, Whyte A, Obon J, Crovetto R, Crovetto MA. Radiological patterns of the posterior semicircular canal. *Surgical and Radiologic Anatomy*. 2014;36(2):137-40.
- Pavlovic D. Posterior semicircular canal dehiscence presenting with recurrent positional vertigo. *Global J Otolaryngol*. 2016;2(3).
- Shama SA, Eid M, Mehanna AMA, Eissa LA. Dehiscences of the semicircular canals as discrete third window lesions of the inner ear. *Egyptian J Radiol Nuclear Med*. 2013;44(1):15-21.
- Zhang Y-B, Dai C, Sha Y. Sound-induced vertigo due to bone dehiscence of the lateral semicircular canal. *European Archives of Oto-Rhino-Laryngology*. 2010;267(8):1319-31.

### Correspondencia

Laura Vanessa Ramírez Pedroza  
Carrera 23 # 51-35  
Bucaramanga, Colombia  
lramirez821@unab.edu.co

Recibido para evaluación: 5 de febrero de 2018

Aceptado para publicación: 12 de junio de 2018